

Jatrogeninės menopauzės prevencijos ir vaisingumo išsaugojimo būdai moterims, sergančioms kolorektaliniu vėžiu

Iatrogenic premature ovarian failure prevention and fertility preservation methods for women who have been diagnosed with colorectal cancer

Kastytis Žilinskas¹, Ignas Kairys², Živilė Gudlevičienė¹, Narimantas Evaldas Samalavičius¹

¹ Nacionalinio vėžio instituto Onkochirurgijos centras, Santariškių g. 1, LT-08660 Vilnius

² Vilniaus universiteto Medicinos fakultetas, M. K. Čiurlionio g. 21, LT-03101 Vilnius
El. paštas: kastytis.zilinskas@nvi.lt

¹ Center of Oncosurgery, National Cancer Institute, 1 Santariškių Str., LT-08660 Vilnius, Lithuania

² Vilnius University Faculty of Medicine, 21 M. K. Čiurlionio Str., LT-03101 Vilnius, Lithuania
E-mail: kastytis.zilinskas@nvi.lt

Įžanga

Per pastaruosius 30 metų vis daugiau jaunų moterų suserga kolorektaliniu vėžiu. Tokioms pacientėms, nustačius didesnę nei pirmą tiesiosios žarnos vėžio stadiją, dažniausiai pasirenkamas kompleksinis gydymo metodas: derinamas chemospindulinis ir chirurginis gydymas. Todėl dauguma jauno amžiaus moterų po vėžio gydymo susiduria su nevaisingumo ir jatrogeninės ankstyvos menopauzės problema. Pacientės nepakankamai informuojamos apie neigiamą chemoterapijos ir radioterapijos poveikį reprodukcinei sistemai bei galimybes išsaugoti pakankamą reprodukcinės sistemos veiklą ir normalizuoti kiaušidžių funkciją po gydymo. Aprašome klinikinį atvejį norėdami supažindinti Lietuvos gydytojų visuomenę ir pacientus su vaisingumo ir kiaušidžių funkcijos išsaugojimo galimybe gydant tiesiosios žarnos vėžį – atliekant kiaušidžių transpoziciją bei kiaušidžių audinio krioprezervaciją.

Klinikinis atvejis

27 metų pacientei 2015 m. spalio 12 d. buvo diagnozuotas tiesiosios žarnos vėžys. Endoskopiniais ir radiologiniais tyrimais buvo nustatyta III klinikinė stadija. Daugiadalykio aptarimo metu buvo nutarta gydymą pradėti nuo priešoperacinės chemospindulinės terapijos, prieš tai atlikus laterokolinę kiaušidžių transpoziciją ir kiaušidžių audinio krioprezervaciją, kuri buvo atlikta 2015 m. lapkričio 25 d. Paskui pacientei buvo paskirtas priešoperacinis chemospindulinis gydymas. Jį baigus, konstatuotas patenkinamas terapinis efektas ir 2016 m. vasario 25 d. buvo atlikta laparoskopinė tiesiosios žarnos rezekcija. Navikas pašalintas radikaliai. Šiuo metu tęsiama adjuvantinė chemoterapija.

Išvados

Naudojant kiaušidžių transpozicijos ir kiaušidės audinio krioprezervacijos metodus pacientei buvo suteikta galimybė išvengti gydymo sukeltos (jatrogeninės) ankstyvos menopauzės bei tikėtina išsaugoti vaisingumo funkciją.

Reikšminiai žodžiai: kiaušidžių audinio krioprezervacija, kiaušidžių transpozicija, kolorektalinis vėžys

Introduction

In the last 30 years it was identified an increased incidence of colorectal cancer in young woman. Those women who develop rectal cancer may necessitate use of chemotherapy and radiation therapy in combination. For this reason many young women face infertility and iatrogenic premature ovarian failure problems. They are not regularly informed about the risks of chemoradiotherapy on their reproductive system and the possibilities of fertility preservation and restoring ovarian function. So our aim is to introduce the Lithuanian society and our patients with fertility preservation possibility while treating rectal cancer, using ovarian transposition and ovarian tissue cryopreservation.

Case report

27-year-old woman was diagnosed with rectal cancer in 2015.10.12. III clinical stage of rectal cancer was found using endoscopic and radiological tests. Multidisciplinary team discussed this case and decided to begin the treatment with neoadjuvant chemotherapy and radiotherapy after laparoscopic ovarian transposition and ovarian tissue cryopreservation, which was done in 2015.11.25. After that patient was treated with pre-operative chemoradiotherapy. On 2016.02.25 total mesorectal excision was removed and patient was set for adjuvant chemotherapy treatment. At the moment, patient's treatment is in motion.

Conclusions

By using combined fertility preservation techniques – ovarian transposition and ovarian tissue cryopreservation – we were able to offer the patient a possibility to avoid iatrogenic premature ovarian failure problems and preservation of ovarian function.

Key words: ovarian tissue cryopreservation, ovarian transposition, colorectal cancer

Įvadas

Kolorektalinis vėžys yra viena iš dažniausių virškinamojo trakto patologijų. Dauguma šio vėžio atvejų yra diagnozuojama pacientams, vyresniems kaip 55 metų. Kolorektalinio vėžio paplitimas jaunesniems nei 40 metų asmenims yra 8 % [1, 2], 20–40 metų pacientams – 3–6 %. Beveik 48 % šių pacientų yra moterys [3, 4]. Per pastaruosius 30 metų užfiksuotas tiesiosios žarnos navikinių ligų daugėjimas jaunesniems nei 40 metų pacientams. Remiantis Europos duomenų baze, šių susirgimų skaičius kasmet padidėja 2 % [5]. Jaunesniems pacientams dažniau pasitaiko agresyvesnės eigos piktybiniai navikai ir tolimosios metastazės. Tokių atvejų skaičiuojama apie 20 % [5]. Todėl dažniausiai pasirenkamas sudėtinis gydymas – chemoterapija ir radioterapija [6]. Kadangi toks gydymas gali sutrikdyti moters reprodukcinės sistemos funkciją, vis aktualesnė tampa jaunų moterų nevaisingumo problema ir gydymo sukelta ankstyva menopauzė [7]. Lietuvoje tam skiriama nepakankamai dėmesio. Nors 2013 m. Amerikos klinikinės onkologijos asociacija (ASCO) papildė savo gydymo algoritmus būtinybe su pacientais aptarti vaisingumo išsaugojimo būdus prieš pradėdant antinavikinę terapiją, tačiau atlikus tyrimus paaiškėjo, kad tik 47 % gydytojų jų laikosi [7, 8] ir tik 15 % moterų nuo 18–45 metų, sergančių kolorektaliniu vėžiu, prieš antinavikinį gydymą buvo konsultuotos

dėl vaisingumo išsaugojimo [9]. Atsižvelgiant į šiuos rodiklius akivaizdu, kad moterys dar nepakankamai informuojamos apie neigiamą chemoterapijos ir (ar) radioterapijos poveikį reprodukcinėi sistemai bei galimybes išsaugoti pakankamą reprodukcinės sistemos veiklą arba normalizuoti jos funkciją po gydymo. Aprašome atvejį iš Nacionalinio vėžio instituto klinikinės praktikos, siekdami supažindinti Lietuvos gydytojų visuomenę ir pacientus su galimybe gydant kolorektalinį vėžį išsaugoti vaisingumą, naudojant kiaušidžių transpoziciją bei pažangų, tačiau retai taikomą būdą – kiaušidžių audinio krioprezervaciją. Šis 27 metų moters klinikinis atvejis leidžia aptarti vaisingumo išsaugojimo ir jatrogeninio klimakso prevencijos galimybes gydant tiesiosios žarnos vėžį. Taip pat apžvelgiame gydant kolorektalinį vėžį išskylančias reprodukcinės sveikatos problemas bei jų sprendimo būdus.

Klinikinis atvejis

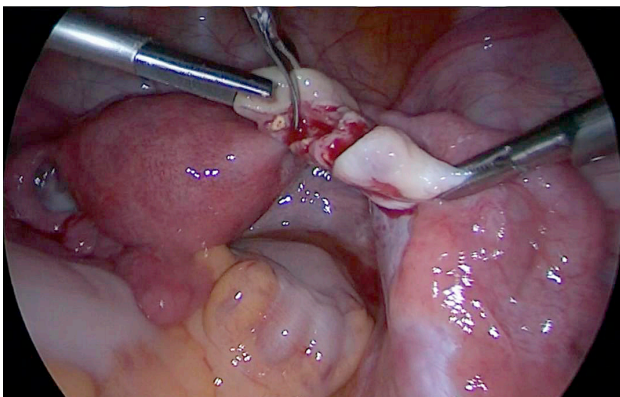
2015 m. spalio 12 d. į Pasvalio pirminės sveikatos priežiūros centrą kreipėsi 27 metų amžiaus pacientė. Skundėsi epizodiniu kraujavimu iš tiesiosios žarnos, dešinės klubinės srities skausmu ir pilvo pūtimu. Atlikus kolonoskopiją, 10 cm nuo išangės rastas kraujuojantis navikas, iš kurio paimta bioptato. Histologiniu tyrimu nustatyta storosios (tiesiosios) žarnos geros diferenciacijos

adenokarcinoma. Tų pačių metų lapkričio 4 d. pacientė atsiųsta į Nacionalinį vėžio institutą, kur įvertintas navikinio proceso išplitimas atliekant mažojo dubens magnetinio rezonanso tomografiją (MRT), pilvo organų echoskopiją bei krūtinės ląstos tomosintezę. MRT būdu nustatytas tiesiosios žarnos vidurinio trečdalis navikas su metastazėmis pararektaliniuose limfmazgiuose (cT3N2, CRM-). Krūtinės ląstos tomosintezės ir pilvo organų echoskopijos duomenimis, ligos metastazių neaptikta. Lapkričio 12 d. daugiadalykė specialistų komanda prieš operaciją nutarė skirti chemospindulinį gydymą. Buvo įvertinta galima chemospindulinio gydymo žala kiaušidėms ir vaisingumui, nes pacientė yra jauno amžiaus ir jos kiaušidžių rezervas pakankamas. Gavus pacientės sutikimą, nutarta prieš pradėdant chemospindulinį gydymą taikyti vaisingumo išsaugojimo metodikas: atlikti laterokolinę kiaušidžių transpoziciją bei kiaušidės audinio krioprezervaciją. Lapkričio 25 d. atlikta laparoskopija. Jos metu rastos kairės kiaušidės daugybinės iki 1,5 cm dydžio cistos, riestinės žarnos pasaito bei kiaušidės pakabinamojo raiščio infiltracija, todėl buvo atlikta kairė adnektomija. Pašalinta kiaušidė išsiųsta skubiam histologiniam ištyrimui, piktybinio naviko joje neaptikta. Vėliau buvo panaudoti du dešinės kiaušidės audinio išsaugojimo būdai. Atlikta dešinės kiaušidės pleištinė rezekcija, kiaušidės audinys buvo išsiųstas į biobanką krioprezervacijai (1 pav.). Paskui atlikta laterokolinė paracekalinė dešiniųjų gimdos priedų transpozicija, dešinieji gimdos priedai fiksuoti dešiniajame lateraliniam kanale ties apatiniu inksto galu, transpozicijos vieta pažymėta kontrastinėmis kabėmis (2 pav.).

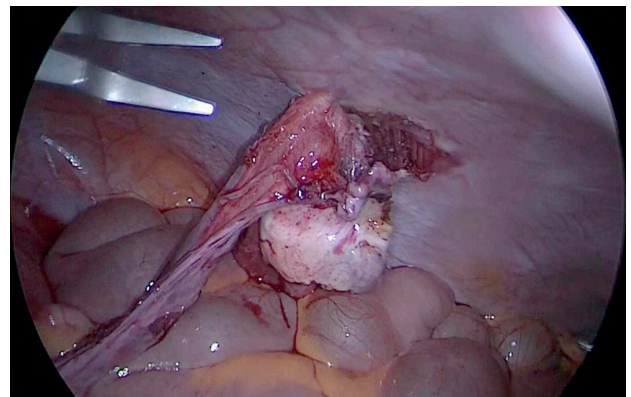
Pooperacinis laikotarpis buvo sklandus. Nuo 2015 m. gruodžio 7 d. iki 2016 m. sausio 14 d. pacientei skirtas priešoperacinis chemospindulinis gydymas. Taikyta smulkių frakcijų spindulinė terapija į tiesiosios žarnos naviką, tiesiosios žarnos pasaitą ir dubens limfmazgius po 2 Gy (25 frakcijos iki 50 Gy suminės dozės). Taip pat skirti du chemoterapijos ciklai po 2800 mg 5-fluoruracilo ir 140 mg kalcio folinato. Pacientė gydymą toleravo patenkinamai – spinduliniam cistitui gydyti skirta *tab. Uvamini* 100 mg 2 kartus per dieną 10 dienų. Taip pat sanuota antro laipsnio spindulinė reakcija išangės srityje. 2016 m. vasario 25 d. buvo atlikta planinė laparoskopinė tiesiosios žarnos rezekcija, suformuota preventyvi ileostoma. Galutinė patologijos diagnozė: storosios (tiesiosios) žarnos vidutinės diferenciacijos (G2) adenokarcinoma, ypT2 (naviko plitimas žarnos raumeniniame sluoksnyje), N0 (be metastazių iširtuose limfmazgiuose). Naviko regresijos laipsnis pagal Dworaką TRG – 2. Rezekcijos kraštai be adenokarcinomos plitimo. Mikrosatelitų nestabilumo baltymų netekimo navike nėra. Tų pačių metų balandžio 11 d. pacientė buvo hospitalizuota į NVI adjuvantinei chemoterapijai pagal Mayo schemą. Numatoma, praėjus trejiems metams po gydymo, nesant ligos progresavimo požymių, atlikti rezervuoto kiaušidės audinio heterotopinę transplantaciją.

Literatūros apžvalga

Aptardami klinikinį atvejį daugiausia dėmesio skirsime su kiaušidžių funkcijos išsaugojimu susijusioms problemoms: chemospindulinio gydymo poveikiui kiaušidėms, būtinybei konsultuoti jaunas moteris dar



1 pav. Kiaušidės audinio paėmimas krioprezervacijai



2 pav. Laterokolinė kiaušidės transpozicija

prieš pradėdant vėžio gydymą bei kiaušidžių transpozicijos ir kiaušidžių audinio krioprezervacijos metodų privalumams, trūkumams, indikacijoms bei atlikimo technikoms.

Moterys turi genetiškai nulemtą oocitų skaičių (kiaušidžių rezervą), kuris po kiekvieno mėnesinių ciklo vis mažėja [10]. Oocitai yra be galo jautrūs jonizuojamajai spinduliutei [11, 12], todėl reprodukcinio amžiaus moterims sudėtinis chemospindulinis ir chirurginis tiesiosios žarnos vėžio gydymas turi neigiamą poveikį kiaušidžių funkcijai. Priešlaikinis kiaušidžių rezervo išsekimas, priešlaikinė menopauzė bei gydymo sukeltas nevaisingumas yra didžiausi neigiami ilgalaikiai vėžio gydymo padariniai. Žala kiaušidėms taikant radioterapinį gydymą dubens srityje priklauso nuo paciento amžiaus, bendros dozės ir dozių paskirstymo dažnio. Radiacija yra labiau toksiška, jei skiriama viena doze, o ne frakcionuotomis dozėmis [13]. Dubens apšvita 20–30 Gy kiaušidžių funkciją sutrikdo daugiau nei 90 % atvejų [14]. Standartinė radioterapijos spindulių dozė, skiriama tiesiosios žarnos vėžiui gydyti (50–65 Gy), dažniausiai sukelia priešlaikinį kiaušidžių išsekimą [15]. Reikėtų nepamiršti ir radioterapijos poveikio gimdai. Nors gimda yra atsparesnė spinduliniam gydymui nei kiaušidės, tačiau padidėja neišnešiotumo, nenormalios placentos pirmėigos, priešlaikinio gimdymo ir mažo naujagimio svorio rizika [16]. Kolorektaliniam vėžiui gydyti skiriami chemoterapiniai vaistai, pavyzdžiui, platinos preparatai, taip pat turi neigiamą poveikį kiaušidėms. Tačiau nustatyta, kad 5-fluorouracilas (5-FU) pasižymi mažesniu gonadotoksiniu poveikiu [15].

Aprašytai pacientei buvo skirtas spindulinis gydymas, kurio suminė dozė – 50 Gy. Taip pat chemoterapiniam gydymui prieš operaciją buvo skirti du ciklai po 2800 mg 5-fluorouracilo ir 140 mg kalcio folinato. Įvertinus galimą priešoperacinio chemospindulinio gydymo žalą kiaušidėms, daugiadalykės specialistų komandos sprendimu buvo nutarta prieš gydymą atlikti procedūras, padedančias išsaugoti kiaušidžių funkciją bei viltį susilaukti palikuonių. Buvo naudotos dvi vienos operacijos metu atliktos metodikos: kiaušidės audinio krioprezervacija ir kiaušidžių laterokolinė transpozicija.

Laterokolinė kiaušidžių transpozicija yra vienas iš dažniausiai pasirenkamų kiaušidžių funkcijos išsaugojimo būdų moterims, sergančioms tiesiosios žarnos vėžiu,

prieš dubens apšvitą. Naudojant šį metodą kiaušidžių funkcija yra išsaugoma 88,6 % moterų, jaunesnių nei 40 metų [17]. Operacija dažniausiai atliekama laparoskopijos būdu pakeliant kiaušides virš planuojamo radioterapijos spindulių poveikio lauko, virš viršutinės dubens linijos. Dėl galimos kiaušidžių pooperacinės migracijos operaciją rekomenduojama atlikti prieš pat numatomą radioterapijos kursą [18]. Kiaušidžių transpozicijos vieta įvairuoja priklausomai nuo navikinio darinio vietos, pobūdžio bei radioterapijos lauko. Vis dėlto daugelis autorių rekomenduoja atlikti laterokolinę kiaušidės transpoziciją [15]. Po transpozicijos kiaušidės yra pažymimos chirurginėmis kabėmis tam, kad būtų žinoma jų vieta planuojant spindulinio gydymo lauką. Pašalinus kiaušides iš radioterapinio lauko, tenkanti jonizuojančiosios spindulių dozė sumažėja iki 90 % [19]. Jeigu kiaušidžių transpozicija buvo atlikta prieš radioterapiją, tai tikimybė, kad mėnesinių ciklas po taikyto gydymo normalizuosis, yra 50–90 % [20–22]. Dideli tikimybės intervalo svyravimai galimi dėl radioterapijai naudojamų spindulių sklaidos bei dėl galimo kiaušidžių kraujagyslių pažeidimo atliekant transpoziciją. Kitos dažniausios transpozicijos komplikacijos yra kiaušintakio infarktas ir kiaušidžių funkcinų cistų susidarymas. Nors mėnesinių ciklas normalizuojasi, natūralus moters apvaisinimas ir pastojimas po tokios procedūros mažai tikėtinas, todėl vėliau reikia arba kiaušides gražinti į pradinę padėtį, arba moteriai atlikti pagalbinio apvaisinimo procedūrą. Taip pat svarbu nepamiršti, kad esant viso kūno apšvitai arba su chemoterapija derinamam gydymui šis vaisingumo išsaugojimo būdas nepakankamai veiksmingas.

Atliekant kiaušidžių transpoziciją, galima paimti dalį kiaušidės audinio krioprezervacijai. Tai suteikia daugiau vaisingumo išsaugojimo galimybių bei galimybę transplantuoti kiaušidės audinį, jei išsektų kiaušialąsčių rezervas [23]. Kiaušidžių audinio krioprezervacija yra alternatyvi strategija vaisingumui išsaugoti. Ji indikuojama pacientėms, kurios turi didelę kiaušidžių audinio funkcijos praradimo riziką po piktybinių navikų gydymo. Nors šis būdas vis dar yra tyrimų stadijos, tačiau pastaraisiais metais vis populiarėja. Manoma, kad tai yra geriausias variantas pacientėms, kurioms planuojamas chemospindulinis mažojo dubens piktybių navikų gydymas. Pažymėtina, kad kiaušidės audinio paėmimas krioprezervacijai nesuvėlina vėžio gydymo pradžios [24].

Kiaušidės audinio krioprezervacijos tikslas yra išsaugoti pirminius folikulus, kurie dar nėra subrendę ir yra daug atsparesni šalčio poveikiui [25]. Taikant šį metodą, kiaušidės žievinis sluoksniš, kuriame yra pirminių folikulų, atskiriamas ir užšaldomas, o baigus gydymą, remisijos laikotarpiu, atšildomas ir persodinamas atgal į moters organizmą [24, 26]. Nacionalinio vėžio instituto biobankas kiaušidžių audinio krioprezervacijai naudoja šiuo metu tobuliausią lėto užšaldymo technologiją. Taip ne tik išsprendžiama moters vaisingumo problema, bet ir atkuriamas natūrali hormonų gamyba, moterims nereikia skirti papildomos pakaitinės hormonų terapijos.

Nors nemažai problemų kyla užšaldant bei atšildant kiaušidės audinį, ne visuomet visi užšaldyti kiaušidės audinio fragmentai būna gyvybingi, tačiau įvaldžius technologijas pati audinio transplantacijos procedūra nėra labai nesudėtinga. Jos metu atšildytas kiaušidės audinys persodinamas atgal į pacientės organizmą, kur prigryja, dėl to normalizuojasi pažeisto organo funkcija. Galimi du transplantacijos būdai – ortotopinė ir heterotopinė. Ortotopinės transplantacijos metu kiaušidės audinys implantuojamas į fiziologinę vietą. Heterotopinės transplantacijos metu kiaušidės audinys transplantuojamas į netipinę vietą, dažniausiai po oda (subkutaninė transplantacija). Abu būdai turi ir pranašumų, ir trūkumų. Po ortotopinės transplantacijos kiaušidės audinio prigijimo ir funkcijos normalizavimosi procentas yra didesnis, nes palankesnė folikulų brendimo aplinka, galimas natūralus pastojimas, tačiau pati procedūra sudėtingesnė (reikalinga ginekologinė laparoskopija). Heterotopinės transplantacijos procedūra yra nesudėtinga, pakanka sukelti vietinę nejautrą,

nereikia sudėtingų laparoskopinių operacijų, galima transplantuoti daug kiaušidės audinio fragmentų, lengviau stebėti bręstančius folikulus, tačiau pastojimui reikalinga dirbtinio apvaisinimo procedūra ir kol kas neaiški kitos aplinkos įtaka kiaušialąsčių brendimui [27]. Kadangi kiaušidės audiniai krioprezervacijai yra paimti iš vėžiu sergančių moterų, literatūroje kyla diskusijų dėl galimo transplantuoto audinio supiktybėjimo. Tačiau dauguma autorių pažymi, kad kiaušidės audinio užšaldymas ir vėlesnė jo transplantacija po atšildymo yra saugus metodas, bet, atšildžius kiaušidės audinį ir ruošiantis jį transplantuoti, būtini kruopštūs histologiniai, molekuliniai, genetiniai tyrimai, siekiant atmesti galimus kiaušidės audinio navikinius bei vėžį sukeliančius genų raiškos pokyčius [27, 28].

Išvados

Naudojant sudėtinę kiaušidžių funkcijos išsaugojimo metodą, vienos chirurginės operacijos metu, atliekant kiaušidžių transpoziciją ir kiaušidžių audinio krioprezervaciją, pacientėms padidėja galimybė normalizuoti kiaušidžių funkciją bei susilaukti palikuonių po kolo-rektalinio vėžio gydymo. Jauno amžiaus pacientės reikėtų informuoti apie žalingą šio vėžio gydymo poveikį reprodukcinei sistemai bei supažindinti su šiuolaikiniais kiaušidžių funkcijos ir vaisingumo išsaugojimo būdais. Nacionaliniame vėžio institute vykdoma onkologinių pacientų vaisingumo išsaugojimo programa, kurios tikslas – užšaldyti prieš gydymą paimtą kiaušidės audinį ir pacientei pasveikus jį transplantuoti ankstyvos jatrogeninės menopauzės prevencijos bei vaisingumo išsaugojimo tikslu.

LITERATŪRA

1. Marthom E, Cohen I. Fertility preservation options for women with malignancies. *Obstet Gynecol Surv* 2007; 62(1): 58–72.
2. O'Connell JB, Maggard MA, Liu JH, Etzioni DA, Livingston EH et al. Do young colon cancer patients have worse outcomes? *World J Surg* 2004; 28(6): 558–562.
3. Elizur SE, Tulandi T, Meterissian S, Huang JY, Levin D et al. Fertility preservation for young women with rectal cancer – a combined approach from one referral center. *J Gastrointest Surg* 2009; 13(6): 1111–1115.
4. Spanos CP, Mamopoulos A, Tsapas A, Syrakos T, Kiskinis D.

Female fertility and colorectal cancer. *Int J Colorectal Dis* 2008; 23(8): 735–743.

5. Endreseth BH, Romundstad P, Myrvold HE, Hestvik UE, Bjerkeset T et al. Rectal cancer in the young patient. *Dis Colon Rectum* 2006; 49(7): 993–1001.

6. Meyerhardt JA, Mayer RJ. Systemic therapy for colorectal cancer. *N Engl J Med* 2005; 352(5): 476–487.

7. Lee SJ, Schover LR, Partridge AH, Patrizio P, Wallace WH et al. American Society of Clinical Oncology Recommendations on Fertility preservation in cancer patients. *J Clin Oncol* 2006; 24(18): 2917–2931.

8. Quinn GP, Vadapampil ST, Lee JH, Jacobsen PB, Bepko G et al. Physician referral for fertility preservation in oncology patients: a national study of practice behaviors. *J Clin Oncol* 2009; 27(35): 5952–5957.
9. Strong M, Peché W, Scaife C. Incidence of fertility counseling of women of child-bearing age before treatment for colorectal cancer. *Am J Surg* 2007; 194(6): 765–767.
10. Faddy MJ, Gosden RG. A model conforming the decline in follicle numbers to the age of menopause in women. *Hum Reprod* 1996; 11(7): 1484–1486.
11. Stroud JS, Mutch MD, Rader J, Powell M, Thaker PH, Grigsby PW. Effects of cancer treatment on ovarian function. *Fertil Steril* 2009; 92(2): 417–27.
12. Jensen JR, Morbeck DE. Fertility preservation. *Mayo Clin Proc* 2011; 86(1): 45–49.
13. Meirow D, Nugent D. The effects of radiotherapy and chemotherapy on female reproduction. *Hum Reprod Update* 2001; 7: 535–543.
14. Sanders JE, Hawley J, Levy W, Gooley T, Buckner CD, Deeg HJ et al. Pregnancies following high-dose cyclophosphamide with or without high-dose busulfan or total-body irradiation and bone marrow transplantation. *Blood* 1996; 87(7): 3045–3052.
15. Wo JY, Viswanathan AN. The impact of radiotherapy on fertility, pregnancy, and neonatal outcomes of female cancer patients. *Int J Radiat Oncol Biol Phys* 2009; 73(5): 1304–1312.
16. Madanat-Harjuoja LM, Malila N, Lahtenmaki PM, Boice Jr JD, Gissler M, Dyba T. Preterm delivery among female survivors of childhood, adolescent and young adulthood cancer. *Int J Cancer* 2010; 127(7): 1669–1679.
17. Bisharah M, Tulandi T. Laparoscopic preservation of ovarian function: an underused procedure. *Am J Obstet Gynecol* 2003; 188: 367–370.
18. Jadoul P, Dolmans MM, Donnez J. Fertility preservation in girls during childhood: is it feasible, efficient and safe and to whom should it be proposed? *Hum Reprod Update* 2010; 16(6): 617–630.
19. Siegel R, Ma J, Zou Z, Jemal A. Cancer statistics, 2014. *Cancer J Clin* 2014; 64(1): 9–29.
20. Dittrich R, Lotz L, Mueller A, Hoffmann I, Wachter DL, Amann KU et al. Oncofertility: combination of ovarian stimulation with subsequent ovarian tissue extraction on the day of oocyte retrieval. *Reprod Biol Endocrinol* 2013; 11: 19.
21. Yee S, Buckett W, Campbell S, Yanofsky R, Barr RD. A national study of the provision of oncofertility services to female patients in Canada. *J Obstet Gynaecol Can* 2012; 34(9): 849–858.
22. Gardino SL, Jeruss JS, Woodruff TK. Using decision trees to enhance interdisciplinary team work: the case of oncofertility. *J Assist Reprod Genet* 2010; 27(5): 227–231.
23. Meirow D, Levron J, Eldar-Geva T et al. Pregnancy after transplantation of cryopreserved ovarian tissue in a patient with ovarian failure after chemotherapy. *N Engl J Med* 2005; 353: 318–321.
24. Chung K, Donnez J, Ginsburg E, Meirow D. Emergency IVF versus ovarian tissue cryopreservation: decision making in fertility preservation for female cancer patients. *Fertil Steril* 2013; 99(6): 1534–1542.
25. Silber SJ. Fresh ovarian tissue and whole ovary transplantation. *Semin Reprod Med* 2009; 27(6): 479–485.
26. Dittrich R, Lotz L, Mueller A, Hoffmann I, Wachter DL, Amann KU et al. Oncofertility: combination of ovarian stimulation with subsequent ovarian tissue extraction on the day of oocyte retrieval. *Reprod Biol Endocrinol* 2013; 11: 19.
27. Demeestere I, Simon P, Emiliani S, Delbaere A, Englert Y. Orthotopic and heterotopic ovarian tissue transplantation. *Human Reprod Update* 2009; 15(6): 649–665.
28. Greve T, Wielenga VT, Grauslund M, Sorensen N, Christiansen DB, Rosendahl M et al. Ovarian tissue cryopreserved for fertility preservation from patients with Ewing or other sarcomas appear to have no tumour cell contamination. *Eur J Cancer* 2013; 49(8): 1932–1938.